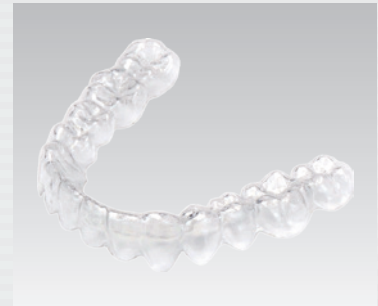

# 「トランスクリアシステム」における IPR（歯牙隣接面削除）による スペースマネジメント

東京都 高橋歯科矯正歯科  
 歯科医師  
 高橋正光



## はじめに

矯正治療においてよく遭遇する叢生の原因は、歯と顎の大きさの差(Arch length discrepancy)によるものが多い。ブラケットやワイヤーを用いた従来の矯正治療方法においては抜歯や歯列弓の拡大、前歯群の唇側への移動や臼歯群の遠心移動によって、歯の配列をするためのスペースの獲得を行ってきた。

一方、アライナー型矯正装置の対象の

多くは非抜歯症例であり、抜歯や臼歯群の遠心移動は臨床的に困難であり、歯列弓の拡大やInter Proximal Reduction(以下IPR：歯牙隣接面削除)、もしくはその双方によってスペースを獲得するのが一般的である。

IPRは歯列弓の拡大が許されない場合や、それだけでは叢生解消のためのスペースが足りない場合、および上下顎の歯の幅

径の比率(Bolton analysis, Tooth fit)の不調和のある場合に用いられる。

本稿においてはトランスクリアシステムに代表されるアライナー型矯正装置におけるスペースマネジメント、特にIPRの適応症やその方法などについて述べさせていただきます。

## IPRの適応症

IPRの適応としてはArch length discrepancyがマイナスである場合と、Tooth fitの悪い場合がある。

Arch length discrepancyは、スペースがある場合はプラスで表現され、叢生の場合はマイナスで表現される。

上下顎の歯の幅径の比率(Bolton analysis<sup>1)</sup>、図1)の正常範囲を超えた者

は、そのまま配列を行った場合、Over biteやOver jetに問題が生じてしまう(臼歯関係、犬歯関係がClass Iの場合)。このような場合は上顎、または下顎のどちらか一方の大きい方にIPRを行う必要がある。

また、スペース獲得のためのIPRの量は、一般的にエナメル質の半分くらいま

でと言われており<sup>2)</sup>、それ以上の削除をしなければ配列が不可能な場合は抜歯やその他の方法を選択すべきである。

ちなみに、トランスクリアシステムではOrthoDesign上にて自動的にArch length discrepancy(図2)とBolton analysis(図3)が表示されるようになっている。

Bolton index	
<b>Anterior ratio</b>	
$\frac{\text{mandibular anterior sum of 3 - 3}}{\text{maxillary anterior sum of 3 - 3}} \times 100 (\%)$	
Japanese Norm: 78.09 ± 2.19	
<b>Over-all ratio</b>	
$\frac{\text{mandibular anterior sum of 6 - 6}}{\text{maxillary anterior sum of 6 - 6}} \times 100 (\%)$	
Japanese Norm: 91.37 ± 2.10	

図1 Bolton analysis。日本人の平均値はAnterior ratio(上下顎6前歯の比)で78.09 ± 2.19%、Over-all ratio(上下顎12歯の比)で91.37 ± 2.10%である。

Arch Length Discrepancy	
Maxilla	
Space Available	76.68 mm
Space Required	77.87 mm
Difference	-1.19 mm
Mandible	
Space Available	66.69 mm
Space Required	68.48 mm
Difference	-1.79 mm

図2 OrthoDesign上におけるArch length discrepancy。

Bolton Analysis	
Anterior	
Mandibular Sum	38.17 mm
Maxillary Sum	48.78 mm
Ratio	78.25
Ideal Ratio	78.09
Mandibular Excess	0.08 mm
Overall	
Mandibular Sum	92.02 mm
Maxillary Sum	99.67 mm
Ratio	92.33
Ideal Ratio	91.37
Mandibular Excess	0.96 mm

図3 OrthoDesign上におけるBolton analysis。

## IPRの方法とアライナー型矯正装置を用いる場合の特殊性

IPRの方法にはあらかじめ、配列を行ってから行う方法と、配列を行う前や治療の進行に伴って、適宜にある程度のIPRを行う方法（戦略的IPR）とがある。

あらかじめ配列を行ってからの方法は、最初に唇側方向へ前歯部をフレアーさせ（図4、5）、IPRにてスペースを獲得した後にその集約を行い、最後に舌側に移動する（図6）という手順で行われる。理想的なコンタクトポイントの回復が容易であることが利点であるが、特にアライナー型矯

正装置を用いる場合は、最初の配列が容易ではないため、あまりお勧めできない。その理由としては、アライナー型矯正装置を用いる場合ワイヤーやブラケットを用いる場合（図7）と異なり、歯を近遠心方向へ移動してスペースを得ることが困難であるためである。

戦略的IPRの場合は、最初に急速歯間離開器にてコンタクトポイントを離開し（図8）、最終の理想的なコンタクトポイントを予想して、手用ストリップス等を用い

て可能な範囲で片側の歯のエナメル質の削除を行う（図9）。ついで、もう片側の歯についても同様の処置を行い（図10）、最後に形態修正を行う（図11）<sup>3)</sup>。これを歯の移動に伴い適宜行う。最終の理想的なコンタクトポイントの予想や、正確な削除量の判定が困難なことが欠点であるが、上記理由により、アライナー型矯正装置を用いる場合は、こちらを選択する機会が多い。

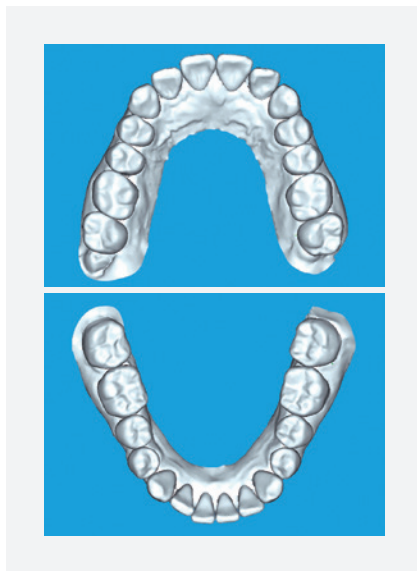


図4 術前（OrthoDesignにおける3D画像）。

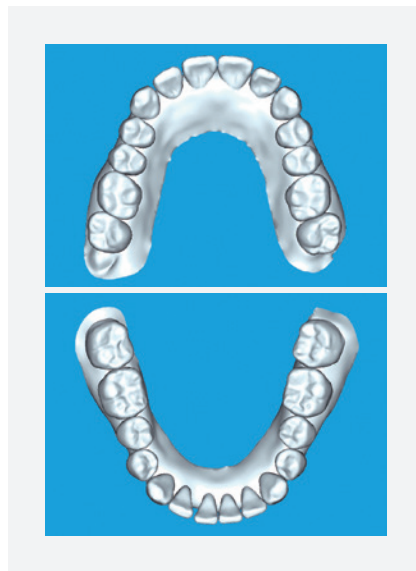


図5 前歯部を唇側にフレアーさせた状態（OrthoDesignにおける3D画像）。

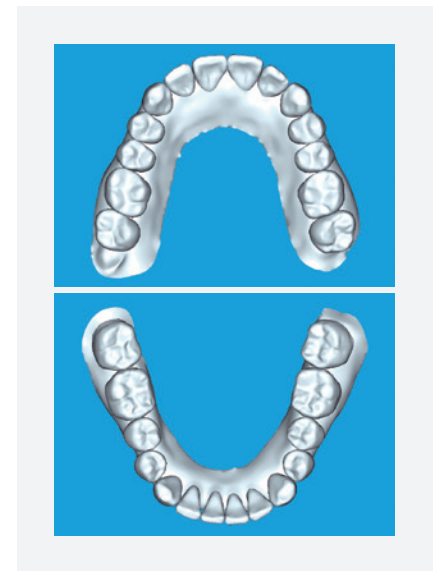


図6 術後（OrthoDesignにおける3D画像）。

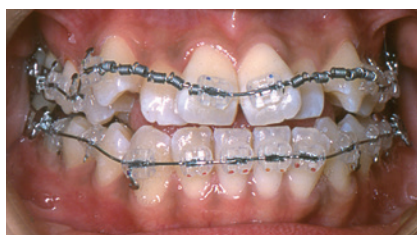

図7 ワイヤとブラケットを用いた場合のスペース獲得の方法（Open coil springにより叢生部の隣在歯を唇側にフレアーさせるとともに近遠心に移動している）。

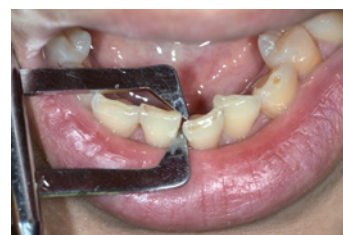

図8 急速歯間離開器にてコンタクトポイントを離開させる。

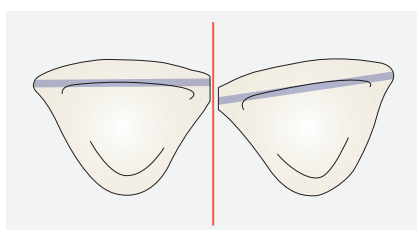


図9 片側の歯のIPR<sup>3)</sup>。

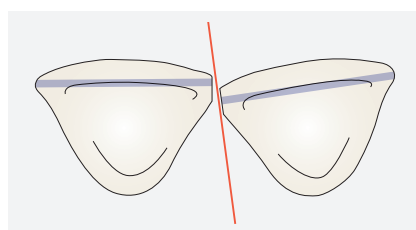


図10 もう片側の歯のIPR<sup>3)</sup>。

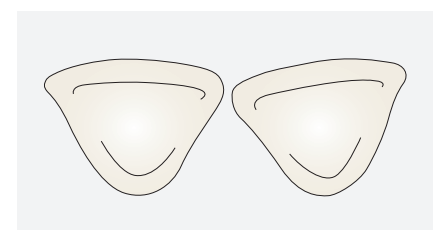


図11 IPR後、形態修正および研磨を行う<sup>3)</sup>。

## IPRに用いられる器材

IPRに用いられる器材の特徴を以下に示す。

いずれの方法を取るにしても、最後はSmooth surfaceになるような研磨と形態修正が必要になる。また、削除量の確認にはLeaf gauge (図12) を使用する。



図12 Leaf gauge。

### 1. Diamond disk



図13 Diamond disk。

- 基本的に直線的な平面しか作れない
- 舌や口唇を傷つける恐れがある
- 削除量の調整が難しい
- 隣在歯の片方だけの削除が可能
- 短時間で調整可能

### 2. Diamond bur




図14 Diamond bur。

- 基本的に直線的な平面しか作れない
- 一定の削除量のみ可能
- 隣在歯の片方だけの削除は不可能
- 短時間で調整可能

### 3. Diamond Strips



図15 Diamond strips。

- 曲面的な削除面を作ること可能
- 形態修正も同時に行うことが可能
- 隣在歯の片方だけの削除が可能
- 削除量の調整が難しい
- 調整に長い時間を要する

### 4. 矯正用ファイル



図16 矯正用ファイル。

- 基本的に直線的な平面しか作れない
- 削除量の調整が可能
- 隣在歯の片方だけの削除は不可能 (製品によっては可能)
- 調整に比較的長い時間を要する

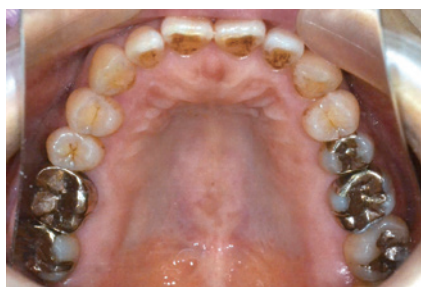## IPRの予後

IPRの予後について Zachrisson<sup>2)</sup> は下顎前歯部にIPRが行われた61人の患者さんにおいて、その10年後の経過を調査しているが、う蝕、歯肉の問題、歯槽骨の吸収のいずれも認められなかったと報告している。

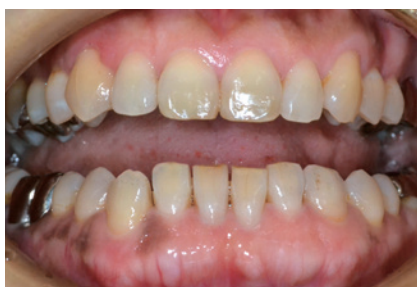## トランスクリアシステムにおけるIPRの実際

### 症例1 50歳 女性

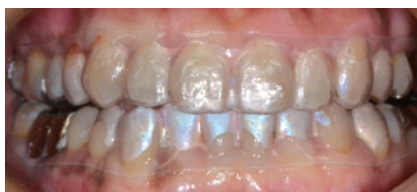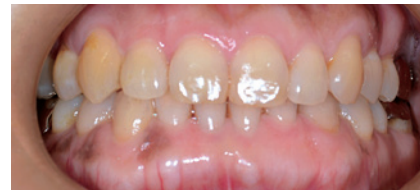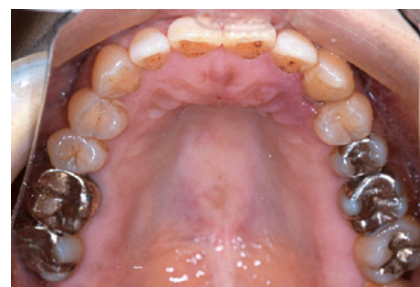50歳、女性。下顎前歯部の叢生を主訴に来院した。Arch length discrepancyは上顎が-1.0mm、下顎が-2.5mmであったため、IPRによってスペースマネジメントを行い、トランスクリアシステムによって配列を行うこととした。



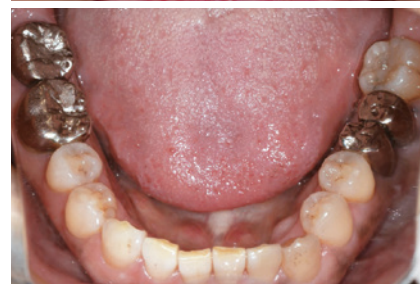1-1 術前口腔内写真、上下顎歯列に軽度の叢生が認められる。



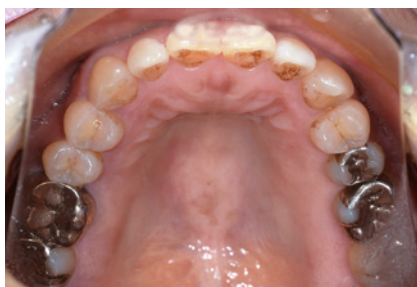1-2 戦略的IPR後。



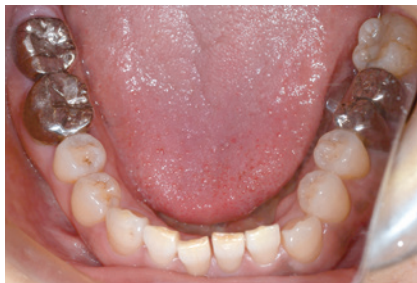1-3 トランスクリア装着（ステージ1）。



1-5 術後（総ステージ数5）。

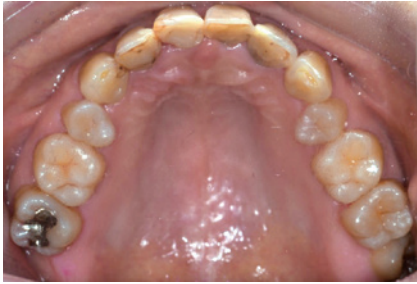

1-4 叢生が解消されてきた（ステージ3）。

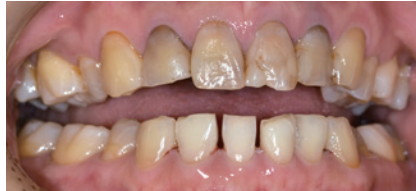

## 症例2 44歳 女性

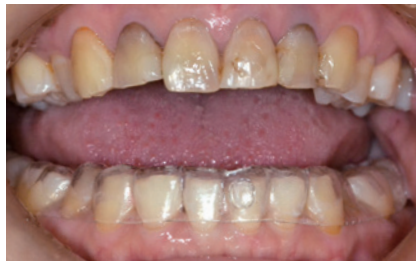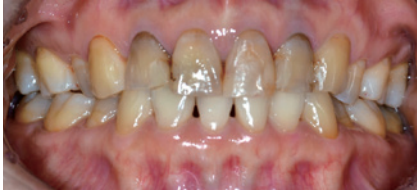44歳、女性。上顎前歯部の変色を主訴に来院した。上顎は補綴処置にて改善することとしたが、その際に下顎の叢生が補綴物製作に障害を与える恐れがあるためトランスクリアシステムによって配列を行うこととした。Arch length discrepancyは下顎が-3.5mmであった。



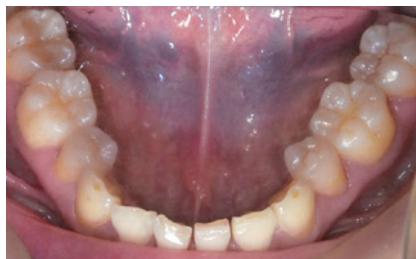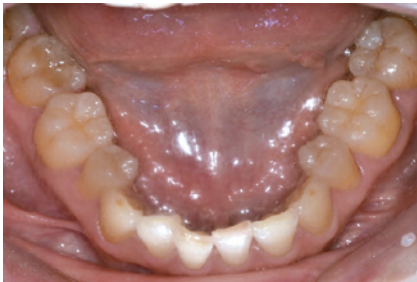2-1 術前口腔内写真、上下顎歯列に軽度の叢生が認められる。



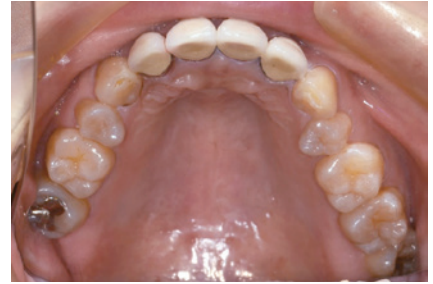2-2 戦略的IPR後。



2-3 トランスクリアシシステム装着（ステージ1）。



2-4 叢生が解消されてきた（ステージ4）。



2-5 術後（上顎補綴終了後、総ステージ数7）。

## おわりに

アライナー型矯正装置は患者さんにとって夢の矯正装置なのであろうか？ 残念ながらその答えとしては現時点においては「No」と言わざるを得ない。

アライナー型矯正装置はその適応に限界があるのが現状である。本年2月に日本矯正歯科学会より、学会員向けに「アライナー型矯正装置による治療指針」が配布された。それによると、アライナー型矯

正装置における適応症は原則的に非抜歯症例や後戻り症例を中心としたものであることが理解できる。

また、アライナー型矯正装置を適応するにあたって、最も重要なことは診断と治療計画であると記されている。その中でも臨床的に問題となるのは、歯の配列のためのスペースをどのようにして獲得するかであろう。

実際に多くのアライナー型矯正装置の症例で経験する「歯の移動が思ったように動かない」原因のほとんどはスペース不足に起因すると考えられる。「スペースのないところに歯は動かない」という原則を今一度、確認したうえで、スペースマネジメントに有効な手段の1つとしてIPRを役立ててほしい。本稿が先生方の臨床の一助になれば幸いである。

## ●参考文献

- 1) Bolton WA.: Disharmony in tooth size and its relation to the analysis and treatment of malocclusion. Angle Orthod. 1958; 28(3):113-30.
- 2) Zachrisson B. U., Nyøygard L. Mobarak K.: Dental health assessed more than 10 years after interproximal enamel reduction of mandibular anterior teeth. AJODO. 131 (2): 162-169.
- 3) Bumsoo K.: Dr. KBS' Clear aligner, Daehang Narae publishing, Seoul, Korea, 2010.

**高橋正光** (たかはし まさみつ)

東京都 高橋歯科矯正歯科 歯科医師

略歴・所属団体◎1989年 日本大学松戸歯学部卒業。1994年 同大学院、歯科矯正学修了。1995年 高橋歯科矯正歯科開業(東京都足立区)

日本矯正歯科学会 認定医/日本顎咬合学会 かみあわせ指導医/日本成人矯正歯科学会 認定医/日本大学松戸歯学部矯正学教室 兼任講師/スタディーグループ『オルソ2001』を主宰

(TRANSCLEAR System(TCS)に関するお問い合わせ先)

**株式会社ジーシー オルソリー**  
カスタマーサポート

フリーダイヤル◆0120-108-171

受付時間◆10:00~16:00(土・日・祝日を除く)

ホームページ◆www.gcortholy.com

## セミナーのご案内

## ▶ TRANSCLEAR System Certificate コース

※これからトランスクリアをご導入いただく場合、原則的にコースの受講が必須となります。

## ●セミナー内容

- TRANSCLEAR Systemの概要および特徴
- マウスピース型矯正装置の利点・欠点
- 分析・診断方法と症例選択の基準
- スペース確保の方法
- 各種アタッチメントの応用
- メンテナンスとトラブルシューティング

## ●開催日・会場

**東京** 2017年8月27日(日) 10:00-17:00

2018年1月21日(日) 10:00-17:00

2018年2月18日(日) 10:00-17:00

GC Corporate Center

(東京都文京区本郷3-2-14)

**仙台** 2017年11月26日(日) 10:00-17:00

株式会社ジーシー 東北営業所

(仙台市若林区新寺1丁目2-26 小田急仙台東口ビル2F)

**大阪** 2017年12月3日(日) 10:00-17:00

株式会社ジーシー 大阪支店

(大阪府大阪市中央区南新町2-3-17)

●定員・受講料(※) **東京・仙台・大阪共通**

Dr.30名

37,800円(消費税・昼食代含)

●講師 **高橋正光 先生**

東京都足立区 高橋歯科矯正歯科

日本矯正歯科学会 認定医