

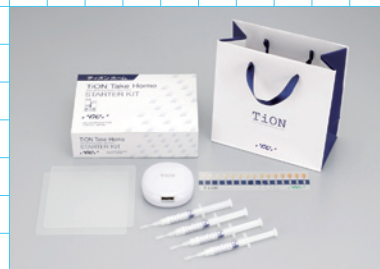# CASE PRESENTATION

Dentist

Technician

Hygienist

## ホワイトニングの導入が臨床を変えた！ —「ティオン ホーム」を活用して患者満足度アップ—



東京都文京区開業 タイヨウ・デンタル・オフィス  
歯科医師 歯科衛生士  
櫻井善明 林 智恵子

### はじめに

よく「院内ではホワイトニングの準備は万端なのに、どんな時にホワイトニングを勧めたいのかかわからない」「ウチは審美歯科を前面に出していないから、なかなか患者さんからの希望がない」といったことを耳にします。

当院も今まで積極的なホワイトニングには取り組んでおらず、審美歯科を前面に出しているわけではないので、ホワイトニングに関しての経験はほとんどありませんでした。

以前から「先生のところはホワイトニングはやっていないのですか？」という問い合わせが患者さんからはわずかながらありましたが「結果が出なかったら？」「痛みが出てしまったら？」などの考えから、積極的にはお勧めしてきませんでした。

そのような時に「ティオン ホーム」が発売され「日本人の開発した、日本人にあった、痛みの少ないホワイトニング材」であることから、自分の臨床に取り入れることになりました。

た。今回は、「ティオン ホーム」を活用していくなかで患者さんを通じて学ばせていただいたケースを紹介させていただきたいと思います。

「ティオン ホームホワイトニングの流れ」「ホワイトニングにおけるハイジニストの役割」についてはジーシー・サークル131号と132号において近藤隆一先生と豊山洋輔先生がそれぞれ詳しく解説されていますのでそちらを参照していただきたいと思います。

### 症例1 29歳女性

「根管治療と銀歯が気になる」ということを主訴として来院されました。上下顎に多数のメタルインレー、クラウンが装着されており、口腔内にコンプレックスを持っているとのことでした。経済的、時間的な理由から矯正治療は行わない方針でメタルフリーの治療を行いました。

すべての修復物をハイブリッドレジンに替え、いよいよ治療も終了というタイミングになったとき、ご本人から「天然歯ももう少

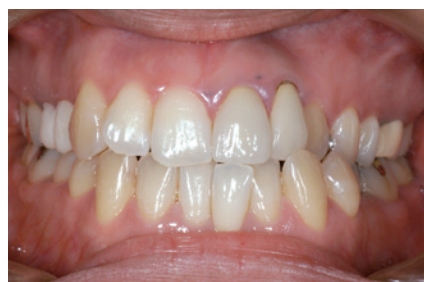しきれいにならないでしょうか？」と相談されました。そこで、当院が「ティオン ホーム」を導入する予定であることを伝えると「ぜひ、試したい」と快諾してもらいました。

そして、ホームホワイトニングを2週間続けてもらい、その感想をヒアリングすることができました。その中には「装着したまま朝まで寝てしまったが大丈夫でした」との報告もありました。

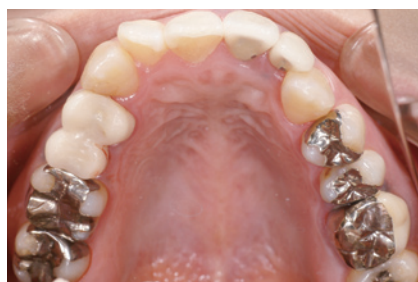ご本人からは「かなり満足のいく仕上が

り」と言ってもらえましたが「気に入っていたはずのメタルボンドが、こうしてみるとやり直したくなってきた」ともおっしゃられました。写真からもわかるように①の近心には歯肉炎を呈しており、②はマージンの露出も認められます。今後時期を見て、やり直しを行うことになりました。

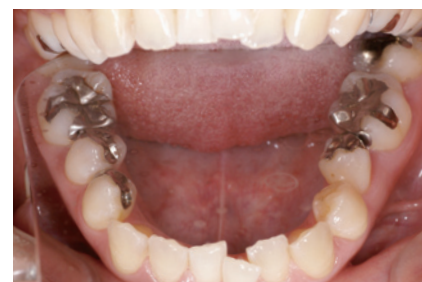ホワイトニングを行うことで、新たな治療に向けてモチベーションが上がったケースだと思っています。



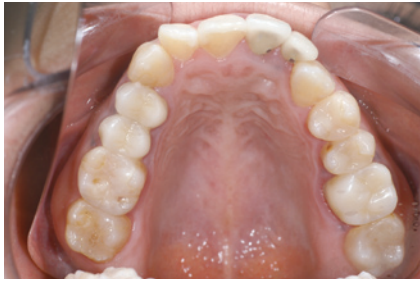1-1 術前の正面観。⑤4は根管治療中につきテンポラリークラウンが装着されている。たしかに天然歯の色調が全体的に暗いイメージである。



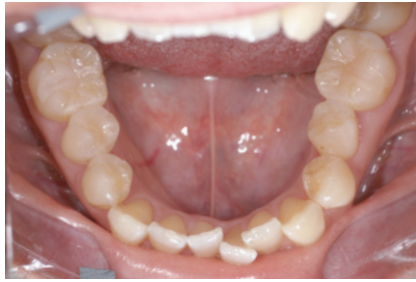1-2 上顎にはメタルインレーとクラウンが多数装着されており、コンプレックスに感じていたとのこと。⑫には前医にてメタルボンドが装着されている。



1-3 下顎も同様にメタルインレーが多数装着されている。歯列不正は気にならないとのこと、矯正治療は行わない方針で治療を進める。



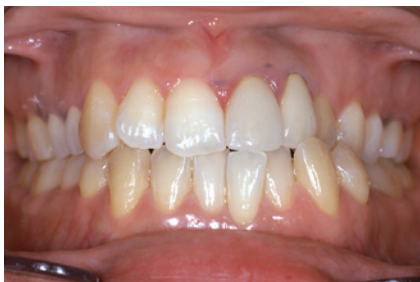1-4 ハブリッドレジンにてメタルフリー治療を行った。この時点では12のメタルボンドのことは気になっていなかった。



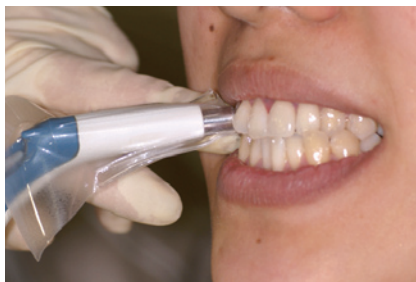1-5 下顎も同様にハブリッドレジンによるメタルフリー治療を行った。



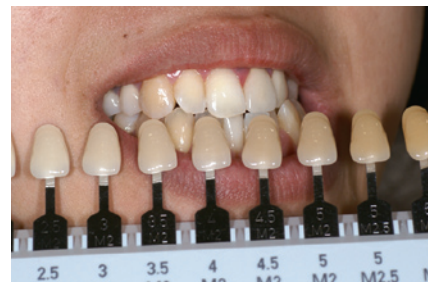1-6 ホワイトニング前、現時点での口腔内をモニターを見ながらカウンセリングを行った。このときの患者さんと歯科衛生士とのコミュニケーションがとても重要である。



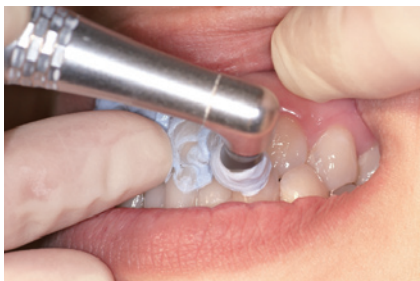1-7 ホワイトニング前の正面観。12のメタルボンドはやや暗めだが、21とはこの時点では似通った色調であることがわかる。



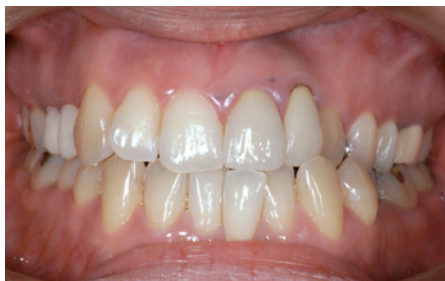1-8 VITA Easysshadeを用いて術前のシェードを記録する(患者さんが気にしていた3はA3.5)。客観的な資料があると安心である。



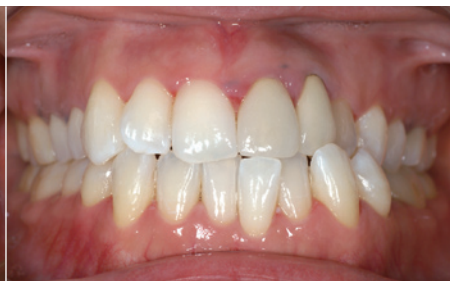1-9 シェードガイドを用いて患者さん本人にも現時点でのシェードを確認してもらい、カルテに残すとともに患者さんにもメモを渡しておく。多くの患者さんが術前の状態を忘れてしまうらしい。



1-10 「プレティオン」を用いて歯面研磨を行う。



1-11 術前(3; A3.5)と術後(3; B2)。ホームホワイトニング2週間後の正面観。5+5中心に自然な白さになった。逆に12のメタルボンドの暗さが目立ってしまった。




## ●患者さんへのホワイトニングの説明

### ホワイトニングを始めるときに必ず伝える6つのポイント

1. 白くなるレベルは、変色の要因などにより個人差があること。
2. 痛みが出たときは中止し必ず連絡すること。また、中止すれば数日で痛みが消失すること。
3. ホワイトバンドなど、ムラが出る可能性があるがやがて落ち着くので、心配しないで続けること。
4. 2時間を目安にホワイトニングを行うこと。やりすぎは痛みがでることがあること。
5. 1日に2時間であれば時間帯を選ばず行い、無理なく続けること。
6. 満足のいく白さになったら部分的に止めても良いこと。

1-12 ホワイトニングを始めるときに必ず伝える6つのポイント。



1-13 図左：術前の状態を患者さんとともに確認しておく。患者さんの気になっている所はしっかり聞いておく。

図中央：ジーシー・サークル131、132号を活用し、ホワイトニングのステップや、実際に器材の使い方について説明する。

図右：トレーやホワイトニング材の取り扱いを実際に口腔内に装着したりして、指導する。わからないことがないかを必ず確認する。

### 症例2 36歳女性

昨年までお仕事の関係でイギリスに在住されており、年に数回、帰国時にメンテナンスを行ってきた患者さんです。

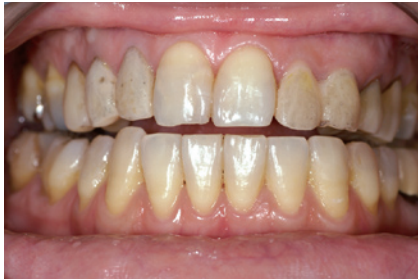この度、海外赴任が終了し「32|23のクラウンをやり直したい」とのことで治療を開始しました。術前写真は（「ナノコートカラー」で色調を落としてある）テックが装着

されています。

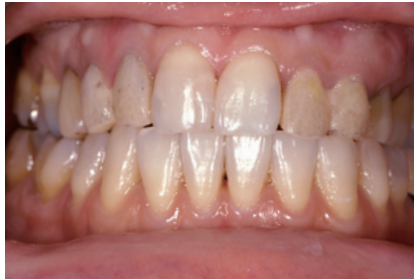シェードテイキング時に「外国では白い歯が当たり前のようになっているので、できれば全体的に白くできませんか?」との申し出がありました。

「それならば補綴前にホワイトニングで口腔内の色調を明るくしたのち、その色に

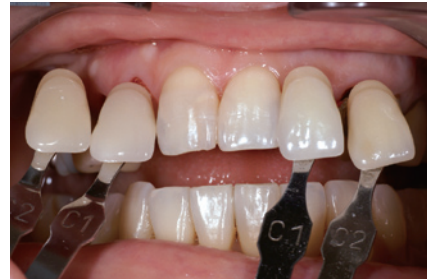合わせてクラウンを作成してはどうか」と提案させていただきました。「ティオン ホーム」を2週間使ってもらった後に、再度シェードテイキングを行い、ハイブリッドレジンクラウンを装着いたしました。



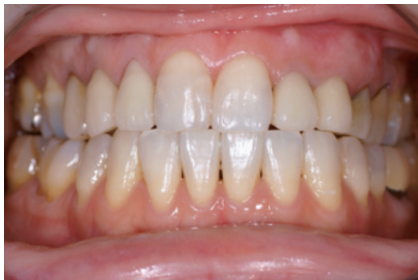2-1 ホワイトニング前の正面観。32|23には「ナノコートカラー」で色調を落としたテンポラリークラウンが装着されている。1|1の色調はD2。



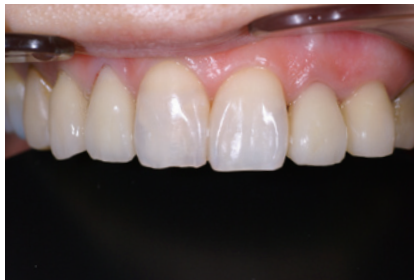2-2 ホームホワイトニング2週間後の正面観。1|1と3|3を中心に「ティオンホーム」によりホワイトニングを行った。患者さんも満足。色調はC1に改善。



2-3 シェードテイキング。ホワイトニング前のシェード（D2）よりも白い色（C1）を選択することになった。



2-4 32|23にハイブリッドレジン「グラディア フォルテ」を装着。全体的に明るくなり、バランスのとれた口腔内となった。



2-5 1|1のコンポジットレジンの色調が気になるとのことで「グラディア ダイレクト」にて修復治療を行う予定。

### 症例3 72歳男性

現役は引退したが、その後、相談役として週に数回、会社に出向いたり、接待をされたりしていらっしゃるという患者さんです。

メンテナンスに長く通われているなかで「年相応で良いのだが、私の歯はこれ以上はきれいにしないのかな?」と気にされて

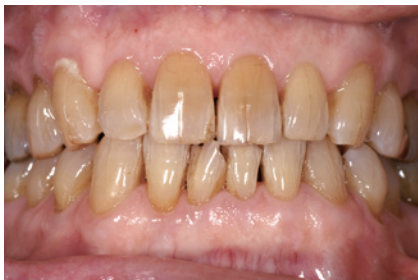いる様子でした。

「ホワイトニングをしてみますか?」と提案したところ、「是非やってみよう」との回答をいただきました。

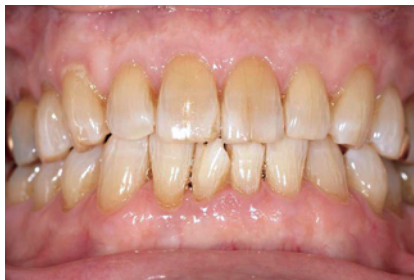2週間後には見違えるほど白くなっており、「60歳代でも通るかね?」とご本人も満

足の様子でした。

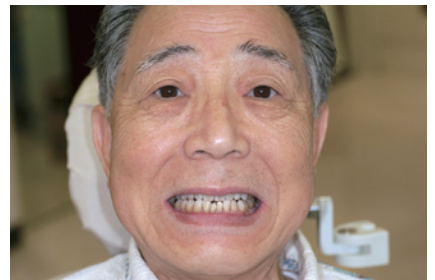「せっかく白くなったのだから、下の前歯のガタガタも治したい」とおっしゃられ、「グラディアダイレクト」にて1|1の修復も行いました。



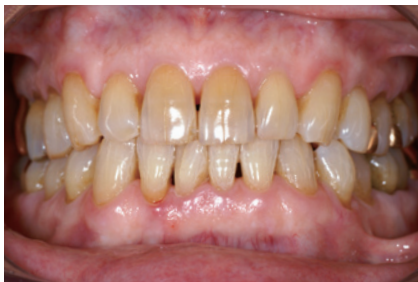3-1 ホワイトニング前の正面観。たしかに年齢からくると思われる変色やマイクログラックなどが目立つ。色調はB4。



3-2 ホームホワイトニング2週間後の正面観。色調がA3へ改善されるとともにマイクログラックも目立たなくなっている。1|1切端の破折が気になる。



3-3 ご本人もとても満足された様子だった。



3-4 11 切端を「グラディア ダイレクト」(AO3, CV, GT)で補修した。

#### 症例4 31歳男性

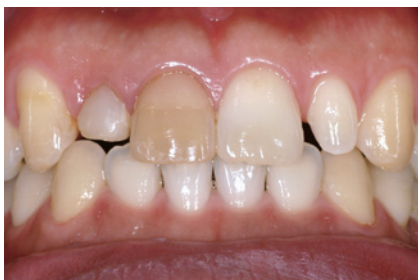失活歯の変色を主訴として歯科医院を受診されたが、ラミネートベニアかメタルボンドを勧められたとのことでした。できれば歯を大きく削りたくないとの希望で、当院を受診されました。

歯頸部にはレジン充填がされており、変

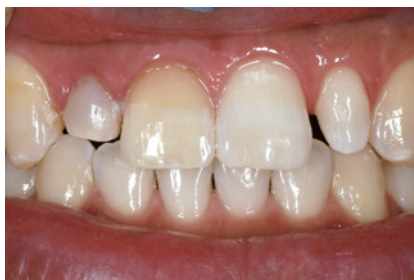色もかなり進んだ状態でした。

当院にてインターナルブリーチを4回行ったうえで歯頸部のレジン充填を「グラディア ダイレクト」にて行いました。そして、全体の色調を整えるため、ホームホワイトニングを2週間行いました。

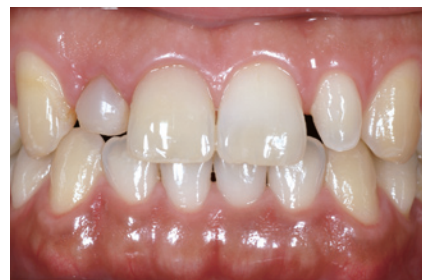変色が強く、1本だけの審美障害はどうしても「削って補綴する」と考えがちですが、今回のようにほとんど削らずに治療することは患者満足度も高く、「ホワイトニングがMIにつながる」ということを教えられた症例です。



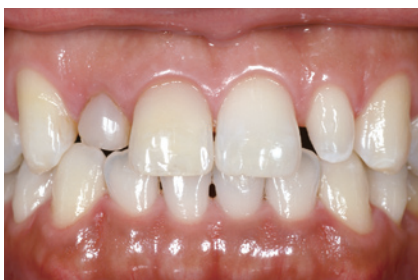4-1 術前の正面観。1は失活歯で、歯頸部にはコンポジットレジンによる修復が施されていた。このときはコンポジットレジンのほうが白っぽく見えている。3の色調はA3.5。



4-2 インターナルブリーチを4回行った。切端側のエナメル質の部分がコンポジットレジンより白くなっているのが確認できる。切端部に関していえば左右でほぼ同じ色調まで回復していると思われる。



4-3 「グラディア ダイレクト」(AO2, A1, E1)にて歯頸部のコンポジットレジンを詰め替えた。



4-4 全体の色調を整えるためにホームホワイトニングを2週間行った。かなり明るい口腔内となり、患者さんもとても満足されていた。3の色調はB2に改善された。

#### おわりに

これらの症例はすべて歯科衛生士のコーディネートによるところが大きく、歯科医師一人ではなかなか成功には結びつかないと思います。ジーシー・サークル134号で豊山洋輔先生が書かれた「ホワイトニングの決め手は、ハイジニストとのコラボが一

番!!」を日々、感じております。

このようにホワイトニングは歯科治療のいかなる場面においても登場し、患者満足度を高めるうえで重要なツールであり、「ティオン ホーム」はこれからホワイトニングを始めようと考えている歯科医院でも、安心

して患者さんに提供できる製品であると思えます。

当院はホワイトニングを本格的に導入して1年足らずですが、今ではほとんどすべての患者さんにホワイトニングの話をするようになりました。